

CHAPITRE

11

MASSAGE LATERAL


DES

- Jambes
- Cuisses
- Fessiers
- Décalage

MASSAGE DES PARTIES LATERALES EXTERNES DES 2 JAMBES

Conception **personnelle.**

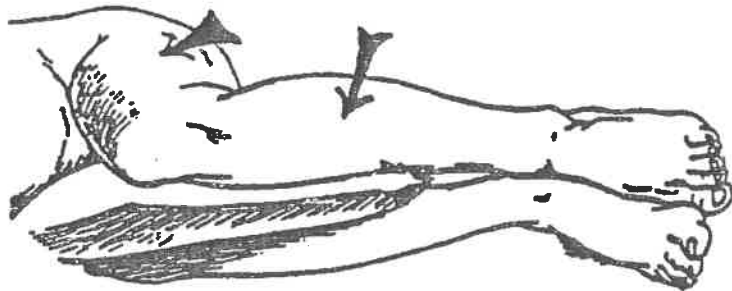
**IL FAUT DERANGER LE MOINS POSSIBLE LE SUJET PENDANT LE
MASSAGE. C'EST SEULEMENT APRES LE MASSAGE
DES CUISSSES ANTERIEURES, DU VENTRE,
QUE L'ON DISPOSE LE SUJET SUR LE COTE**



En remontant

**POSITION ELEMENTAIRE DU MALADE
PENDANT LE MASSAGE DU FACIA LATA
(C.à.d. LA PARTIE LATERALE) VASTE
EXTERNE, PERONIERS LATERAUX ET
JAMBIER ANTERIEUR.**

**JE NE COMPRENDS PAS COMMENT ON
POURRAIT MASSER LA CUISSE EN APPUYANT
FERMEMENT ALORS QUE LES 2 GENOUX
S'APPUIENT L'UN SUR L'AUTRE A L'ENDROIT
OU LES OS AFFLEURENT.**




**LES CONTRACTURES
TRES BASSES ET TRES HAUTES
APPARTIENNENT A LA SACRO-ILIAQUE**



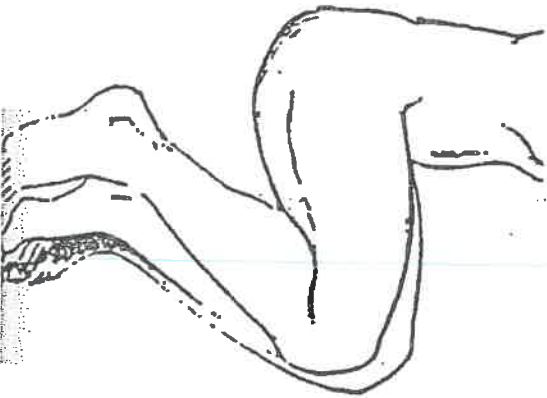
**PLACEES PLUS PRES DU GENOU
LES CONTRACTURES L'ECRASENT
SUR L'EXTERIEUR.
AUGMENTER LE COUSSIN,
AFIN QU'ELLES SOIENT MIEUX
LIVREES AU MASSAGE.**

DECALAGE D'UN GENOU


Pour percevoir l'obturateur contracté.



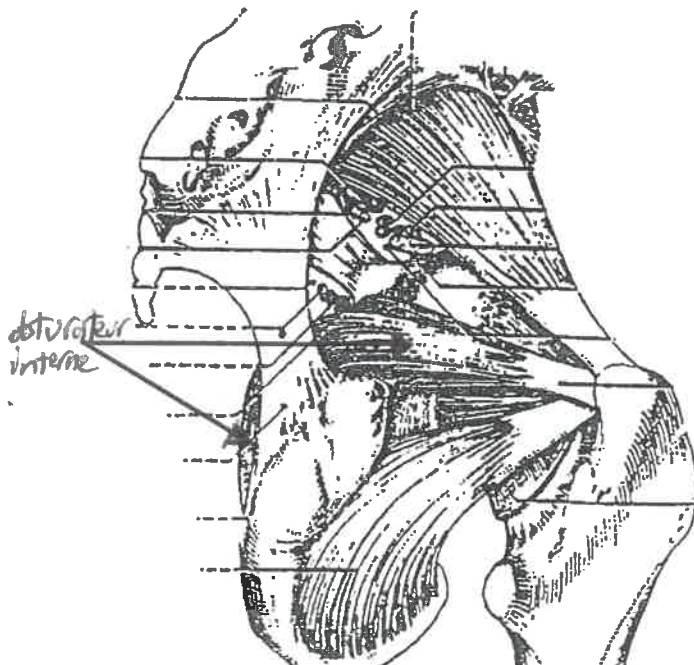Le patient étant couché sur le côté, enlever le coussin. Vous avez déjà massé les fessiers, donc la surface. Faites décaler le genou du côté de la fesse que vous allez masser.

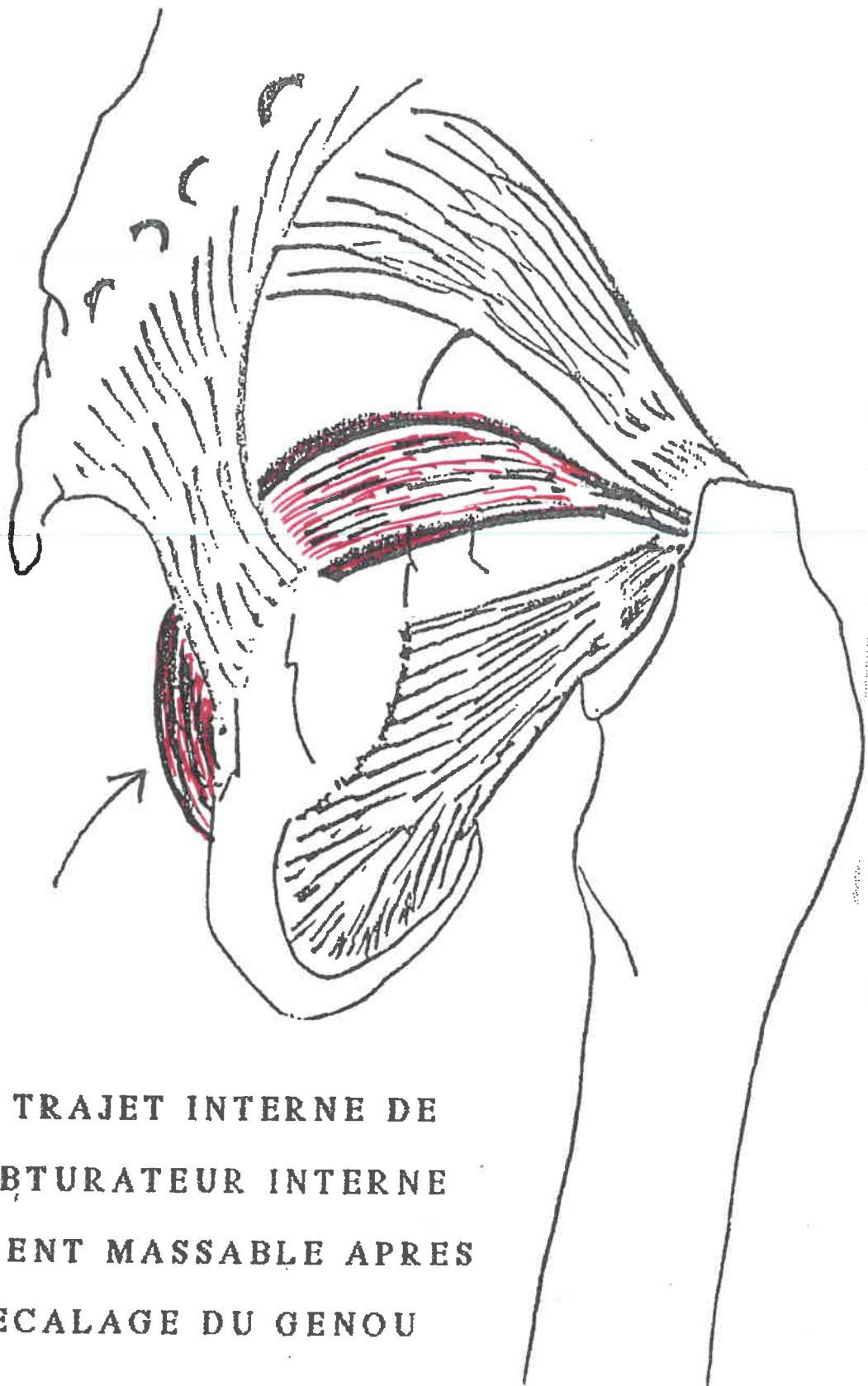


On conçoit que l'obturateur sous les 3 couches des fessiers GRAND MOYEN PETIT soit difficilement accessible. Y parvenir est une astuce de professionnel de l'anatomie du vivant.



Fessiers





CE TRAJET INTERNE DE
L'OBTURATEUR INTERNE
DEVIENT MASSABLE APRES
DECALAGE DU GENOU