

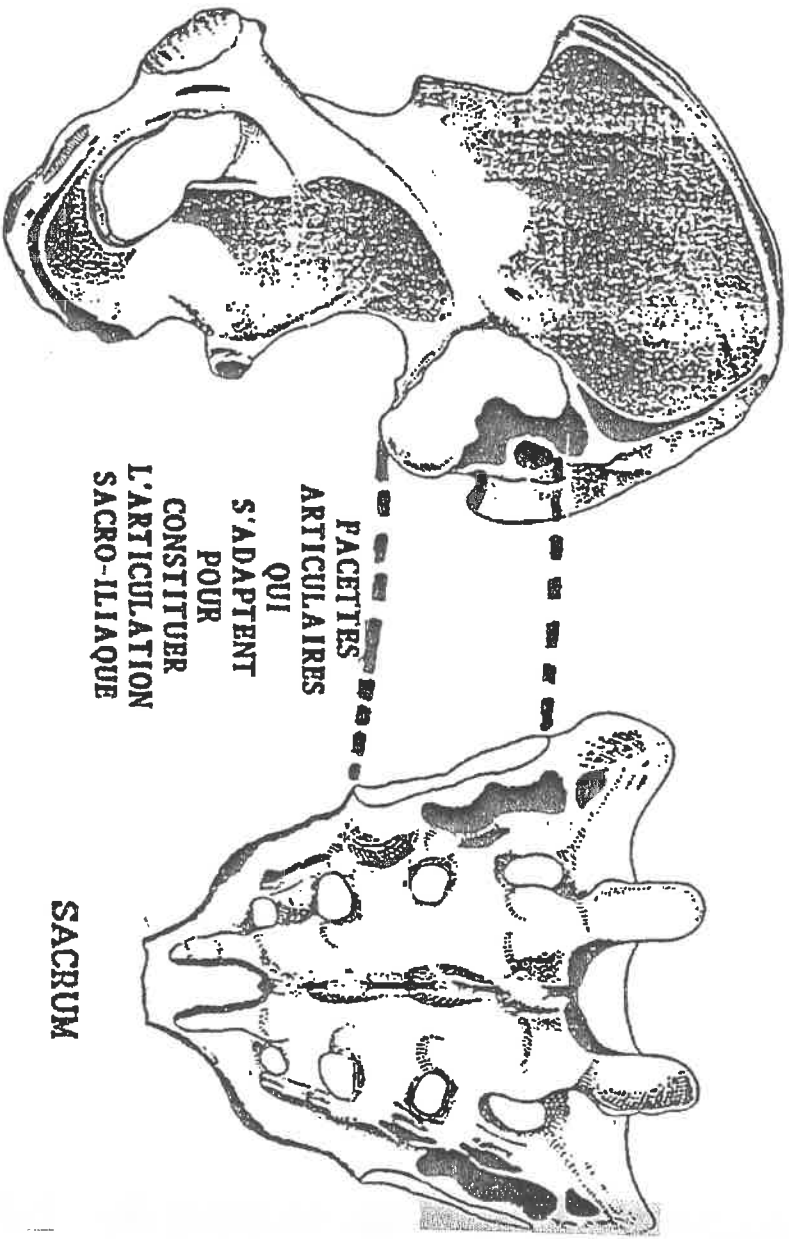
CHAPITRE

13

L'ARTICULATION

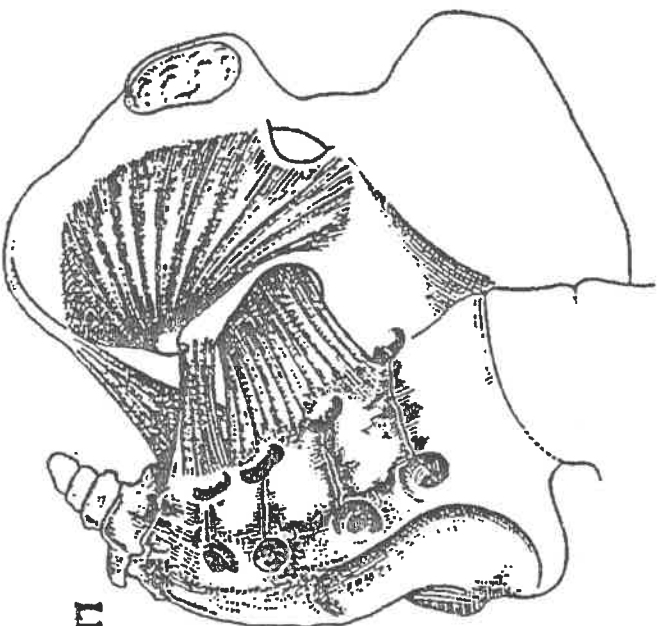
SACRO-ILIAQUE

L'ARTICULATION SACRO-ILIAQUE



OS ILIAQUE

SACRUM



PLAN DE TRAITEMENT DU DOS

La nécessité de la pédagogie impose deux cours du dos.

Un cours très cartésien, même si on y ajoute des techniques très logiques

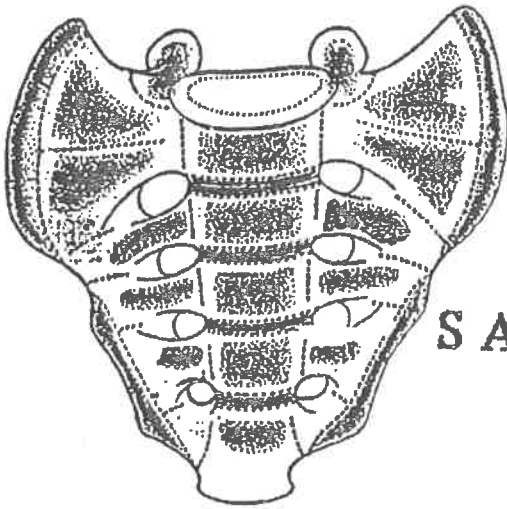
que l'on exploitera d'une façon très explicite, et déjà

massage des contractures et des antagonismes orthopédiques

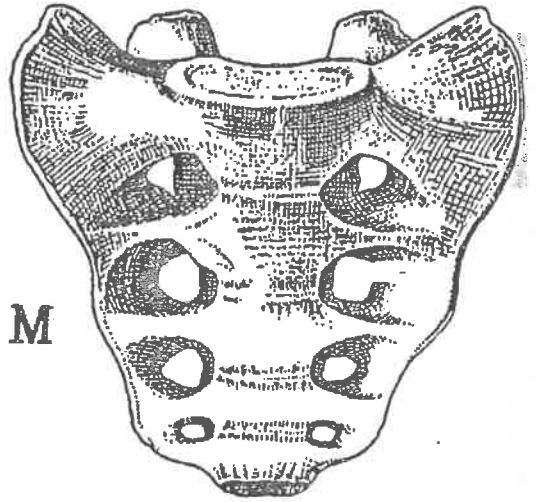
En cette première moitié de cours, nous masserons les cuisses antérieures, les contractures, les jambes latéralement. Sur la fesse, nous masserons les trois étages superposés des muscles fessiers. Puis nous observerons en position latérale, la technique de décalage d'un genou, afin d'exposer le plus profond des muscles de la fesse : l'obturateur. Enfin nous masserons les deux dos dans leurs deux profondeurs. Puis posture, puis éducation à la rééducation.

C'est un traitement qu'il faut admettre tel quel.

En le pratiquant, on verra apparaître des évidences qui nous seront d'un grand recours,



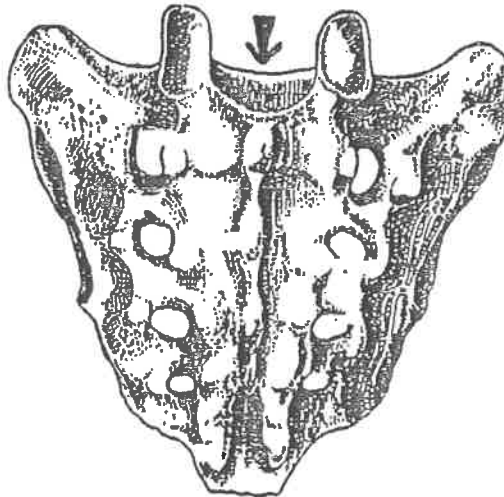
VUE ANTERIEURE



VUE ANTERIEURE

SACRUM

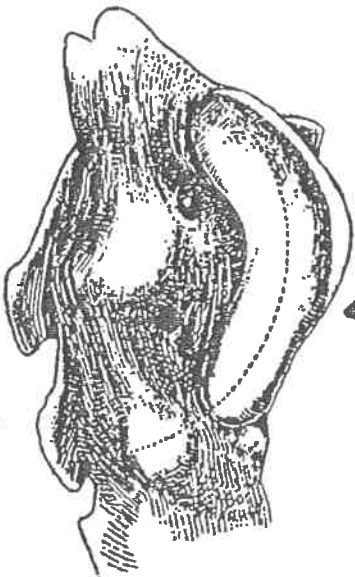
CONNECTION 5^{ME} DISQUE LOMBAIRE



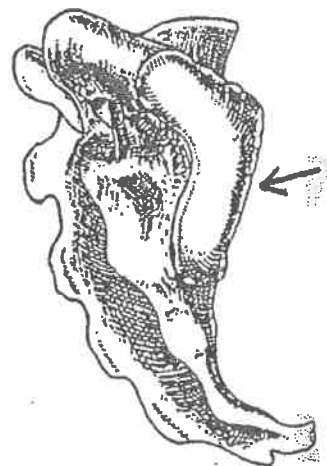
SACRUM FACE POSTERIEURE

FACETTE ARTICULAIRE DE L'ARTICULATION SACRO-ILIAQUE SUR LE SACRUM

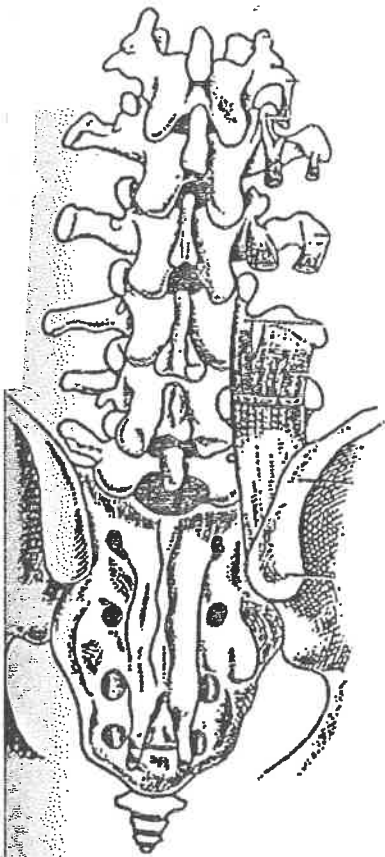
FACETTE ARTICULAIRE DE L'ARTICULATION SACRO-ILIAQUE SUR LE SACRUM



FACETTE ARTICULAIRE DE L'ARTICULATION SACREE DE LA SACRO-ILIAQUE VUE LATERALE

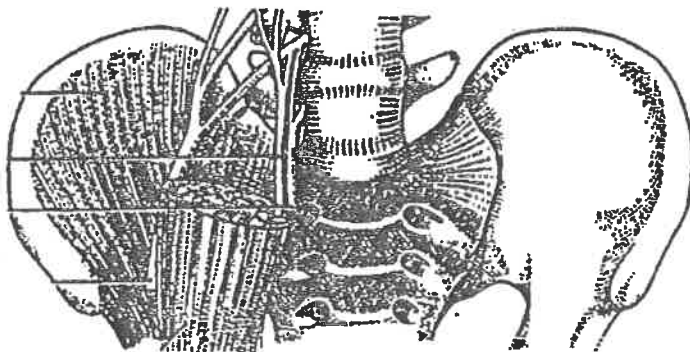
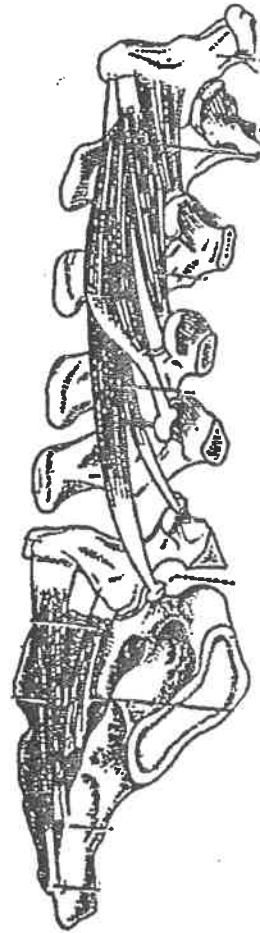


ARTICULATION SACRO-ILIAQUE

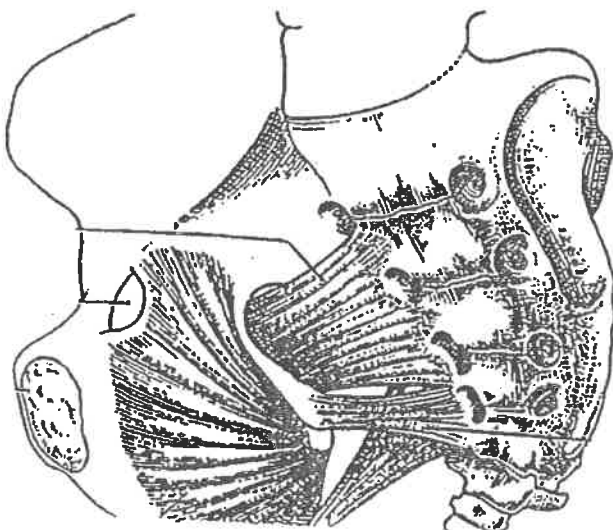


VUE POSTERIEURE
AVEC
LES LOMBAIRES

VUE LATERALE
AVEC
LES LOMBAIRES



VUE
INTERIEURE
FACE



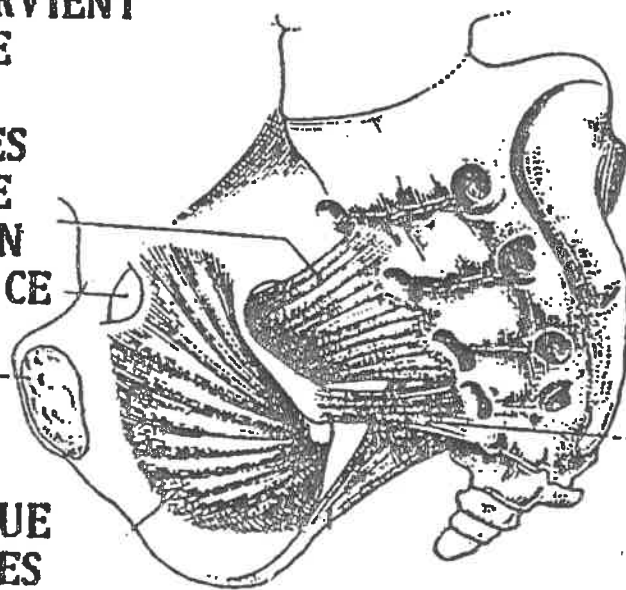
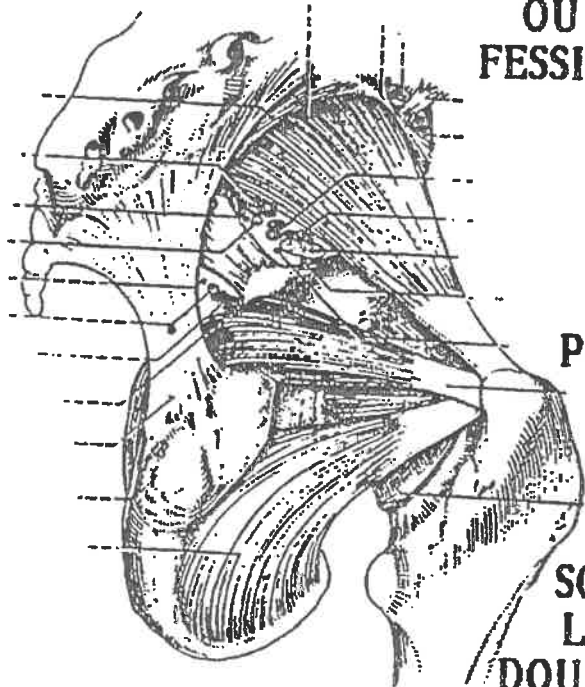
VUE
INTERIEURE
LATERALE

**TRAJET A L'INTERIEUR
DU BASSIN PUIS A
L'EXTERIEUR A L'ENDROIT
OU SOUS LES 3 EPAISSEURS DES
FESSIERS L'OBTURATEUR PARVIENT
SUR L'OS DE LA JAMBE
(LE FEMUR).**

**C'EST EN DECALANT LES
GENOUX D'UN MALADE
COUCHE SUR LE COTE EN
POSITION FOETALE QUE CE
MUSCLE DEVIENT
ACCESSIBLE ET SES
FREQUENTES
CONTRACTURES.**


**SON TRAJET EXPLIQUE QUE
L'ON SOULAGE LES REGLES
DOULOUREUSES EN LE MASSANT.**

**On dit aussi la prostate mais en ce dernier
cas travaillez avec les médecins**



ARTICULATION
SACRUM-ILIAQUE
DES DEUX COTES
A DIFFERENTS
NIVEAUX
DU SACRUM

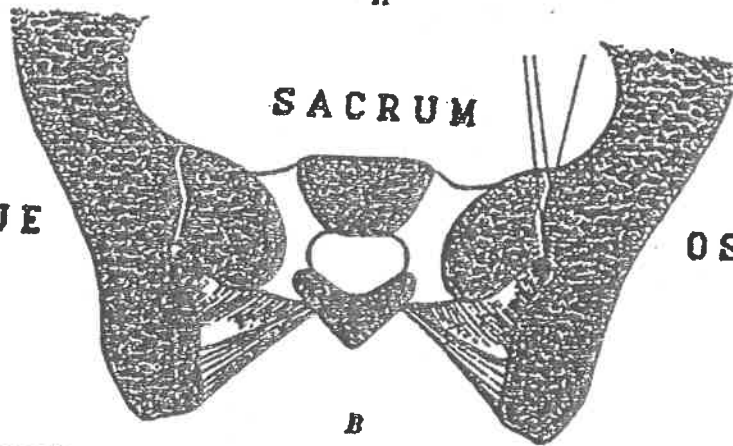
OS ILIAQUE



OS ILIAQUE

A

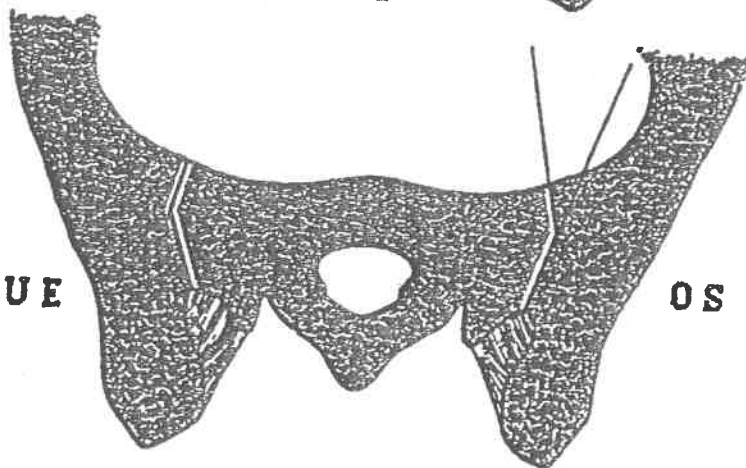
OS ILIAQUE



OS ILIAQUE

B

OS ILIAQUE



OS ILIAQUE

JOINTURE
DU DISQUE
5^{ème} LOMBAIRE
AVEC LE SACRUM

